

Э.А. Базилян

Операция удаления зуба

Учебное пособие

Министерство образования и науки РФ

Рекомендовано ГБОУ ВПО «Первый Московский государственный
медицинский университет имени И.М. Сеченова» в качестве учебного
пособия для студентов образовательных учреждений высшего
профессионального образования, обучающихся по направлению
подготовки «Стоматология»

Регистрационный номер рецензии 249 от 20 мая 2015 года
ФГАУ «Федеральный институт развития образования»



Москва
ИЗДАТЕЛЬСКАЯ ГРУППА
«ГЭОТАР-Медиа»
2016

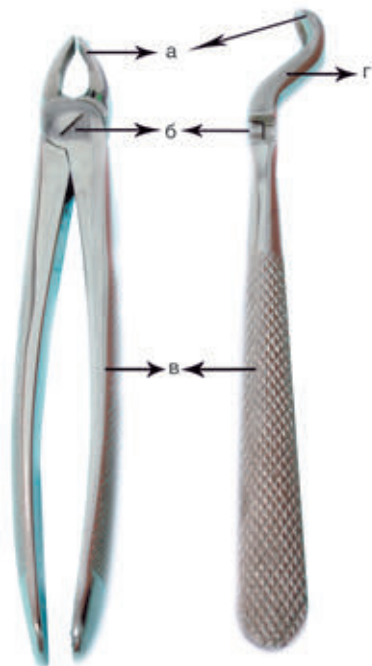
6. ЩИПЦЫ ДЛЯ УДАЛЕНИЯ ЗУБОВ

Удаление зуба производят специальными инструментами — щипцами и элеваторами по принципу действия рычага. В некоторых случаях используют бормашину для удаления кости, препятствующей экстракции корня.

Различают щипцы для удаления зубов с сохраненной коронковой частью (коронковые) и щипцы для удаления корней зубов (корневые). Щечки щипцов для удаления зубов с сохраненной коронковой частью в сомкнутом состоянии не сходятся, в отличие от щечек щипцов для удаления корней.

Отличительные признаки щипцов для удаления зубов и их корней

Для успешного выполнения операции следует применять щипцы, конструкция которых соответствует анатомическим особенностям удаляемого зуба.



В щипцах для удаления зубов и корней различают щечки, ручки и замок. Штыковидные щипцы имеют, кроме того, переходную часть (рис. 6.1). Щечки предназначены для захватывания и удержания коронки или корня зуба. Для лучшего удержания зуба или корня щечки с внутренней стороны имеют желобок с мелкой продольной нарезкой.

Устройство щипцов для удаления зубов и корней верхней и нижней челюсти различно.

Удаление центрального, бокового резцов и клыка верхней челюсти проводится прямыми щипцами. Продольные оси щечек и ручек находятся у них в одной плоскости и совпадают.

Рис. 6.1. Устройство щипцов: а — щечки; б — замок; в — ручки; г — переходная часть

Обе щетки одинаковой формы, с внутренней стороны имеют желобок, концы закруглены (рис. 6.2, а).

Удаление премоляров верхней челюсти проводят щипцами, имеющими S-образный изгиб. Щетки у них расположены под тупым углом к ручкам. Такая форма щипцов позволяет правильно наложить их на зуб и при его удалении избежать препятствия со стороны нижней челюсти. Щетки устроены у них так же, как и у прямых щипцов (рис. 6.2, б).

Удаление моляров верхней челюсти производят щипцами, похожими по форме на щипцы для удаления премоляров, имеющих S-образный изгиб. Однако щетки их устроены иначе: расстояние между ними шире в сомкнутом состоянии, щетки сами короче и шире. Одна щетка имеет полукруглый изгиб, на другой с внутренней стороны располагается шип, определяющий сторону щипцов. При удалении зуба щетка с полукруглым концом охватывает шейку зуба с небной стороны, а щетка с шипом погружается в бифуркацию между щёчными корнями (рис. 6.2, в).

Для удаления третьего моляра верхней челюсти применяют специальные щипцы. Между щетками и замком они имеют переходную часть.

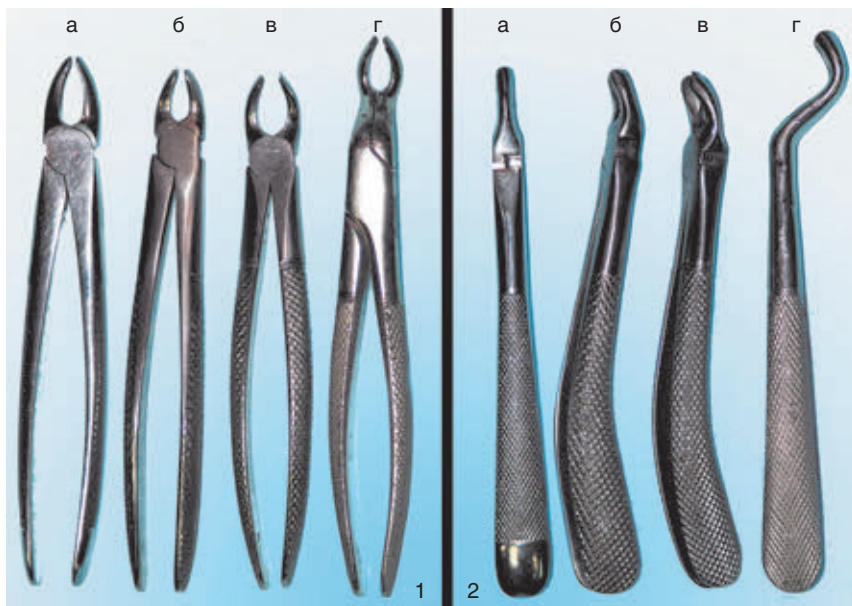


Рис. 6.2. Щипцы для удаления зубов на верхней челюсти: 1 — вид по плоскости; 2 — вид сбоку (описание в тексте)

Продольная ось щечек и ручек у них практически параллельны. Обе щечки широкие с тонкими закругленными концами. На внутренней стороне щечек имеется углубление. При смыкании щечки не сходятся. Такая конструкция щипцов позволяет ввести их глубоко в полость рта, при этом нижняя челюсть не мешает проведению операции (рис. 6.2, г).

Корни резцов, клыка и премоляров верхней челюсти удаляют подобными щипцами, но со сходящимися более узкими и тонкими щечками. Для удаления корней моляров применяют штыковидные (байонетные) щипцы, имеющие, как и специальные щипцы, переходную часть, но различающиеся строением щечек. Эти щипцы можно также применять для удаления всех корней зубов верхней челюсти и зубов с сильно разрушенными коронками, поэтому иногда их еще называют универсальными щипцами.

Удаление зубов и корней на нижней челюсти проводят щипцами, изогнутыми по ребру и имеющими клювовидную форму (рис. 6.3). Ось щечек относительно ручек образует прямой или близкий к прямому угол. Все составные части расположены в вертикальной плоскости, ручки — одна над другой. В зависимости от групповой принадлежности удаляемого зуба, щечки щипцов различаются по строению. Так, для удаления резцов нижней челюсти щечки более узкие, концы их закруглены. Щипцы для удаления клыков и премоляров имеют более широкие щечки. Удаляя нижние первый и второй моляры, следует выбрать щипцы, имеющие широкие щечки, каждая из которых оканчивается шипом. С внутренней стороны обе щечки имеют углубление. При на-

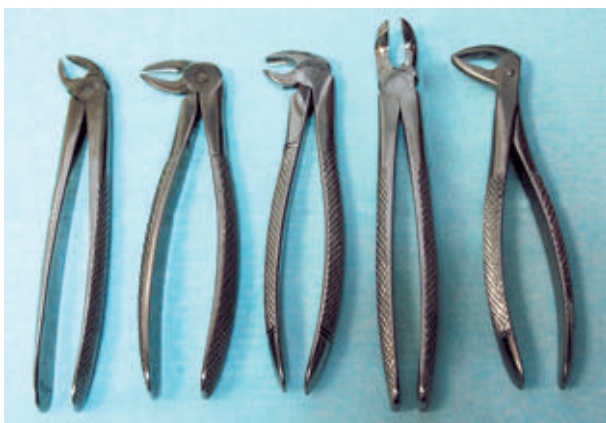

Рис. 6.3. Щипцы для удаления зубов и корней на нижней челюсти

ложении таких щипцов на зуб шипы входят в бифуркацию между передним и задним корнем, обеспечивая хорошую фиксацию.

Для удаления третьих моляров нижней челюсти используют щипцы, изогнутые по плоскости. Эти щипцы применяют также для удаления нижних моляров, в том числе при затрудненном открывании рта. Ручки и замок у них расположены в горизонтальной плоскости, щечки изогнуты под прямым или близким к нему углом и располагаются в вертикальной плоскости. Вследствие изгиба щечек и горизонтального расположения ручек они имеют небольшую высоту, что имеет огромное значение при недостаточном открывании рта пациентом.

Корни всех зубов нижней челюсти удаляют клювовидными щипцами с узкими сходящимися щечками.

В щипцах следует различать:

- признак угла;
- признак изгиба ручек и длины щипцов;
- признак стороны;
- признак ширины щечек.

Признак угла

У щипцов для удаления зубов верхней челюсти:

- ось зуба совпадает с осью ручек, составляя прямую линию, не образуя угла (рис. 6.4, а);
- ось щечек располагается под углом к оси ручек (рис. 6.4, б);
- ось щечек и ось ручек почти параллельны (рис. 6.4, в).

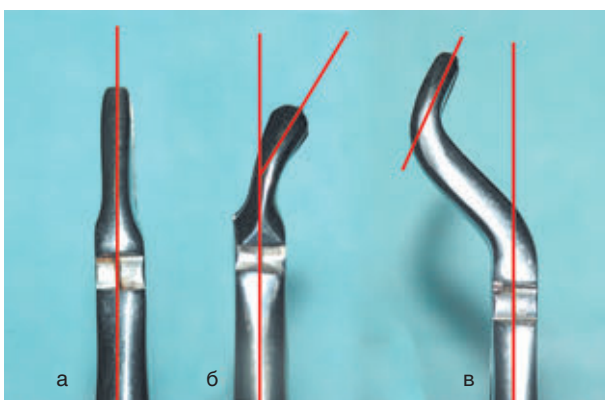


Рис. 6.4. Признак угла у щипцов для удаления на верхней челюсти (описание в тексте)

У щипцов для удаления зубов нижней челюсти ось ручек и ось щечек образуют прямой угол (рис. 6.5, а) либо угол, близкий к прямому (рис. 6.5, б).

Признак изгиба ручек

У щипцов для удаления зубов верхней челюсти:

- ручки и щечки щипцов составляют прямую линию, не имеют изгиба (рис. 6.6, а);
- ручки имеют S-образный изгиб относительно щечек (рис. 6.6, б).

У щипцов для удаления на нижней челюсти:

- ручки щипцов изогнуты по ребру относительно щечек (рис. 6.7, а);
- ручки щипцов изогнуты по плоскости относительно щечек (рис. 6.7, б).

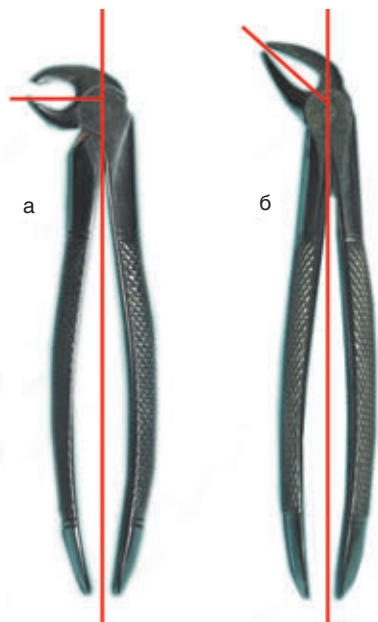


Рис. 6.5. Признак угла у щипцов для удаления на нижней челюсти



Рис. 6.6. Признак изгиба ручек у щипцов для удаления на верхней челюсти (описание в тексте)