

ХИРУРГИЧЕСКИЕ БОЛЕЗНИ

Под редакцией профессора Н.Н. Крылова

УЧЕБНИК
В двух томах

Министерство образования и науки РФ

Рекомендовано Координационным советом по области образования «Здравоохранение и медицинские науки» в качестве учебника для использования в учебном процессе образовательных организаций, реализующих программы высшего образования по специальности 31.05.01 «Лечебное дело»



Москва
ИЗДАТЕЛЬСКАЯ ГРУППА
«ГЭОТАР-Медиа»
2019

ХИРУРГИЧЕСКИЕ БОЛЕЗНИ

под редакцией профессора Н.Н. Крылова

Том 2



Москва
ИЗДАТЕЛЬСКАЯ ГРУППА
«ГЭОТАР-Медиа»
2019

ОГЛАВЛЕНИЕ

Коллектив авторов	8
Список сокращений и условных обозначений	11
Глава 16. Поджелудочная железа	13
16.1. Анатомия	13
16.2. Аномалии и пороки развития	15
16.3. Инструментальная диагностика заболеваний поджелудочной железы	17
16.4. Лабораторная диагностика	17
16.5. Повреждения поджелудочной железы	17
16.6. Острый панкреатит	18
16.7. Хронический панкреатит	28
16.8. Опухоли поджелудочной железы	36
Глава 17. Селезенка	50
17.1. Анатомия и физиология	50
17.2. Диагностика	51
17.3. Аномалии развития	53
17.4. Повреждения	54
17.5. Заболевания селезенки	58
17.6. Спленэктомия	73
Глава 18. Червеобразный отросток	76
18.1. Острый аппендицит	77
18.2. Хронический аппендицит	102
18.3. Опухоли червеобразного отростка	102
18.4. Мукоцеле червеобразного отростка	102
Глава 19. Заболевания ободочной кишки	105
19.1. Аномалии и пороки развития	108
19.2. Воспалительные заболевания кишечника	113
19.3. Дивертикулярная болезнь	140
19.4. Доброкачественные опухоли	148
19.5. Злокачественные опухоли	153
Глава 20. Заболевания прямой кишки	168
20.1. Методы исследования	171
20.2. Врожденные аномалии	173
20.3. Травмы прямой кишки	175
20.4. Заболевания прямой кишки	175
Глава 21. Кишечная непроходимость	213
21.1. Механическая кишечная непроходимость	214
21.2. Динамическая кишечная непроходимость	220

21.3. Диагностика кишечной непроходимости	220
21.4. Дифференциальная диагностика	224
21.5. Лечение кишечной непроходимости	226
21.6. Прогноз	229
Глава 22. Брюшина и забрюшинное пространство	230
22.1. Брюшина (краткие анатомо-физиологические данные)	230
22.2. Перитонит	233
22.3. Абсцессы (отграниченный перитонит) брюшной полости и малого таза	267
22.4. Туберкулезный перитонит	275
22.5. Генитальный перитонит	276
22.6. Специфический пельвиоперитонит	277
22.7. Опухоли брюшины	278
22.8. Псевдомиксома	279
22.9. Забрюшинное пространство	279
Глава 23. Заболевания надпочечников	284
23.1. Общие сведения	284
23.2. Адrenокортикальный рак	285
23.3. Альдостерома надпочечника	293
23.4. Кортикостерома надпочечника	300
23.5. Феохромоцитома	305
Глава 24. Сердце. Перикард	314
24.1. Кровоснабжение сердца	314
24.2. Проводящая система сердца	315
24.3. Механизм работы сердца	316
24.4. Методы исследования	317
24.5. Обеспечение операций на сердце и крупных сосудах	326
24.6. Врожденные пороки сердца	332
24.7. Ишемическая болезнь сердца	348
24.8. Постинфарктная аневризма сердца	356
24.9. Инфекционный эндокардит	358
24.10. Ранения сердца и перикарда	363
24.11. Приобретенные пороки сердца	365
24.12. Заболевания перикарда	382
24.13. Нарушения ритма сердца	388
24.14. Опухоли сердца	394
Глава 25. Аорта и периферические артерии	397
25.1. Классификация заболеваний артериальной системы	400
25.2. Методы исследования сосудистой системы	403
25.3. Принципы лечения заболеваний артерий	411
25.4. Обзор заболеваний сосудов	416
25.5. Неотложная хирургия артерий	487

Глава 26. Вены конечностей	504
26.1. Методы исследования	506
26.2. Врожденные венозные дисплазии	507
26.3. Повреждения магистральных вен конечностей	511
26.4. Хроническая венозная недостаточность	512
26.5. Трофические язвы венозной этиологии	529
26.6. Острый тромбофлебит поверхностных вен	533
26.7. Острый тромбоз глубоких вен нижних конечностей	535
26.8. Окклюзии ветвей верхней полой вены	543
26.9. Тромбоэмболия легочной артерии	545
Глава 27. Лимфатические сосуды конечностей	560
27.1. Заболевания лимфатических сосудов	561
Глоссарий	572
Список рекомендуемой литературы	576
Предметный указатель	577

Глава 17

СЕЛЕЗЕНКА

Н.Н. Крылов

17.1. АНАТОМИЯ И ФИЗИОЛОГИЯ

Селезенка расположена вдоль левого края дорсального мезогастрия. Масса селезенки у взрослого в среднем достигает 75–150 г. Локализована она в верхнем левом квадранте, сверху соприкасается с левым листком диафрагмы и защищена ребрами. Селезенка окружена капсулой, имеющей толщину, равную 1–2 мм. Фиксация селезенки в левой поддиафрагмальной области осуществляется посредством диафрагмально-селезеночной, почечно-селезеночной, селезеночно-ободочной и желудочно-селезеночной связок. Все эти связки не имеют сосудов, за исключением желудочно-селезеночной, в которой расположены короткие желудочные сосуды.

Кровь поступает в селезенку по селезеночной артерии, которая берет начало из чревного ствола. В области ворот она разделяется на ветви, проникающие в селезенку по ходу соединительнотканых тяжей, называемых трабекулами. Из трабекулярной ветви кровь поступает в более узкую артерию, называемую центральной, а из нее — в артериальные капилляры. Кровь из центральных артериол через артериальные капилляры поступает в венулы, а затем в селезеночные вены. Центральные артериолы также входят в ограниченные макрофагами синусы красной пульпы и волокнистую сетчатую структуру, образованную ретикулоэндотелиальными клетками и тканевыми макрофагами, называемую тяжами пульпы. Из синусов красной пульпы и тяжей пульпы кровь переходит непосредственно в венозную систему селезенки — трабекулярные вены и в конечном счете в главную селезеночную вену. Селезеночная вена соединяется с верхней мезентериальной веной, образуя портальную вену. Общий селезеночный кровоток составляет 300 мл/мин.

В процессе прохождения из центральной артерии в тяжи пульпы с последующим пассажем в синусы эритроциты концентрируются, образуя богатые макрофагами тяжи пульпы. В норме циркулирующие эритроциты сначала накапливаются в тяжах пульпы, а затем через небольшие отверстия в эндотелии синусов переходят в синусы красной пульпы и в итоге попадают в венозную систему селезенки. Скопление эритроцитов в тяжах пульпы с последующим пассажем через небольшие щели в синусы называется их кондиционированием. По окончании срока жизни такие эритроциты становятся маломодеформируемыми и оказываются неспособными переходить в синусы. Тогда они

задерживаются в тяжах пульпы и фагоцитируются макрофагами — процесс, получивший название «отбор». Частицы эритроцитов, например ядерный материал (тельца Хауэлла—Жолли), денатурированный гемоглобин (тельца Гейнца) или малярийные паразиты могут захватываться и задерживаться в селезенке при пассаже эритроцитов из тяжей пульпы в синусы, а остальные эритроциты возвращаются в кровеносное русло. Этот процесс называют вдавлением.

В селезенке при гистологическом исследовании различают две основные зоны — красную и белую пульпу. Красная пульпа содержит заполненные кровью синусы и тяжи ретикулоэндотелиальных клеток, белая пульпа — расположенные в центре артериолы, окруженные плотно упакованными малыми лимфоцитами, которые фенотипически соответствуют $T4^+$ -хелперным Т-лимфоцитам. Непосредственно к Т-клеточной периартериолярной границе примыкает фолликулярная зона лимфоцитов, зародышевые центры которой состоят из В-клеток и макрофагов. Отдаленная от центра часть белой пульпы В-клеточного слоя называется *маргинальной зоной*, которая плавно переходит в красную пульпу.

Селезенка — лимфоретикулярный орган, выполняющий четыре основные физиологические функции. Во-первых, это орган иммунной системы, способствующий элиминации микроорганизмов и антигенов из периферической крови и генерации гуморальных и клеточных факторов иммунной реакции на чужеродные антигены (фильтрация). Во-вторых, селезенка участвует в выделении и удалении здоровых и аномальных клеток крови (разрушение). В-третьих, сосудистая сеть селезенки играет определенную роль в регуляции портального кровотока. В-четвертых, при некоторых патологических состояниях, связанных с замещением или сверхстимуляцией костного мозга, селезенка становится местом экстрамедуллярного гемопоэза.

Патологические и стареющие эритроциты, патологические гранулоциты, нормальные и патологические тромбоциты и продукты распада клеток удаляются из циркуляции благодаря селезенке. Каждый день 20 млн зрелых эритроцитов подлежат удалению. Нейтрофилы удаляются из циркуляции с периодом полураспада, равным 6 ч. Период жизни тромбоцита в крови составляет 10 дней. Селезенка секвестрирует около 30% общего количества тромбоцитов. Патологическая редукция клеточных элементов с помощью селезенки может быть обусловлена:

- ▶ избыточной деструкцией;
- ▶ продукцией в селезенке антител, связывающих определенные клетки крови;
- ▶ ингибированием селезенкой костного мозга.

Повышенную функциональную активность селезенки, приводящую к ускоренному удалению нескольких или всех циркулирующих элементов крови, называют *гиперспленизмом*.

17.2. ДИАГНОСТИКА

В норме размеры селезенки составляют около 10–12 см в длину и 6–8 см в ширину. Из-за наклонной ориентации селезенки по отношению к брюшной

полости ее длинная ось расположена кзади и параллельно X ребру по среднеключичной линии, а широкая часть локализована между IX и XI ребрами. Таким образом, для того чтобы выявить притупление перкуторного звука, больного следует положить на правый бок; по верхушке лопаточной кости, расположенной в VII межреберном промежутке, определить IX межреберный промежуток. Притупление перкуторного звука кнаружи от IX и XI межреберных промежутков предполагает спленомегалию.

В норме селезенку, за редким исключением (2% взрослой популяции), не определяют при пальпации. При увеличении селезенки ее можно выявить при глубокой пальпации ниже левого края реберной дуги со стороны переднемедиальной поверхности (рис. 17.1). Верхний левый квадрант живота пальпируют правой рукой у лежащего на спине или правом боку больного.левой рукой врач охватывает участок ниже грудной клетки и одновременно ниже ребер сзади. При пальпации селезенки больного просят глубоко вдохнуть, что позволяет врачу ощутить нижний край увеличенного органа. Для того чтобы определить массивную спленомегалию, пальпацию следует начинать с нижних отделов брюшной полости, постепенно переводя руку в левый верхний квадрант живота. Выявить увеличение размеров и изменение формы особенно сложно у тучных больных.

При гиперспленизме отмечают уменьшение количества эритроцитов, нейтрофилов или тромбоцитов в мазках периферической крови. Диагноз «гемолиз», связанный с ускорением оборота эритроцитов, предполагают при

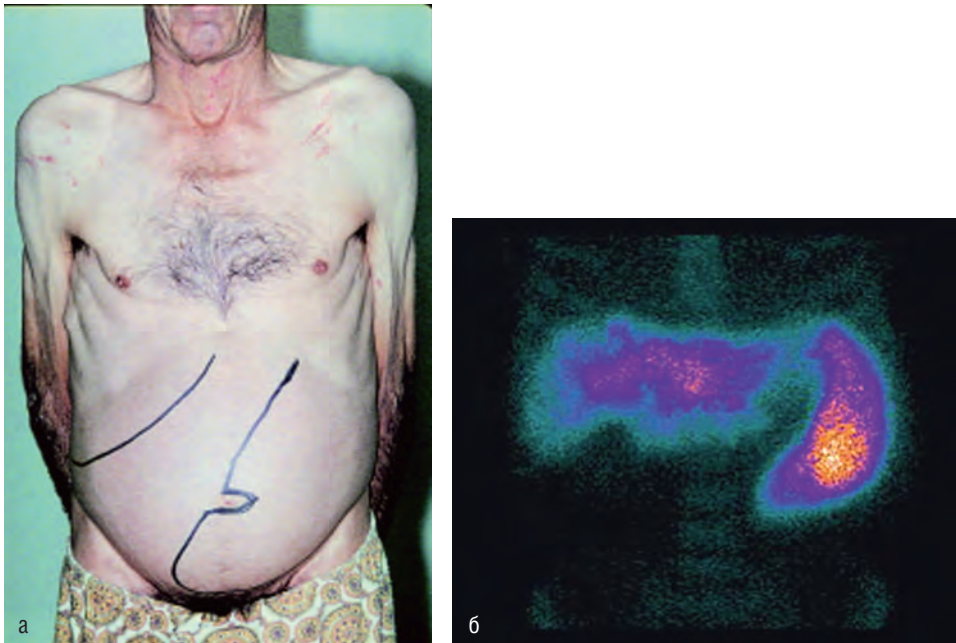


Рис. 17.1. Спленомегалия: а — в левой половине живота очерчены контуры пальпируемой селезенки; б — увеличение размеров печени и селезенки при гепатоспленосцинтиграфии

ретикулоцитозе и повышении концентрации общего и непрямого билирубина в сыворотке крови. Роль селезенки в патогенезе гемолитической анемии оценивают с помощью поглощения селезенкой и печенью эритроцитов, меченных хромом-51. Соотношение селезенка/печень, равное 2:1, указывает на патологический процесс в селезенке и предсказывает позитивный эффект спленэктомии. Исследования с применением меченых радиоактивных изотопов также используют для изучения периода выживания нейтрофилов и тромбоцитов. Для уточнения диагноза (особенно при подозрении на кисту, абсцесс и опухоль) прибегают к УЗИ, КТ и сканированию печени и селезенки с помощью ^{99}Tc .

17.3. АНОМАЛИИ РАЗВИТИЯ

К ним относятся врожденное отсутствие селезенки, удвоение селезенки, добавочные селезенки. Добавочная селезенка является наиболее частым пороком развития (обнаруживают 15–30% больных) и локализуется в области ворот селезенки, в ее связках и большом сальнике (рис. 17.2). К пороку развития относят и блуждающую селезенку, обладающую чрезмерной подвижностью вследствие удлинения ее ножки. Это является предпосылкой заворота селезенки (рис. 17.3). При смещении селезенки и натяжении брюшины в области ее ножки возникает тупая, ноющая боль в левой половине живота. В некоторых случаях можно пропальпировать селезенку в нижних отделах живота. Перекручивание смещенного органа чаще наблюдается у женщин, при этом возникают интенсивная боль в левой половине живота, тошнота и рвота. Позднее развивается инфаркт селезенки и, если своевременно не выполнить спленэктомию, возможно формирование абсцесса.

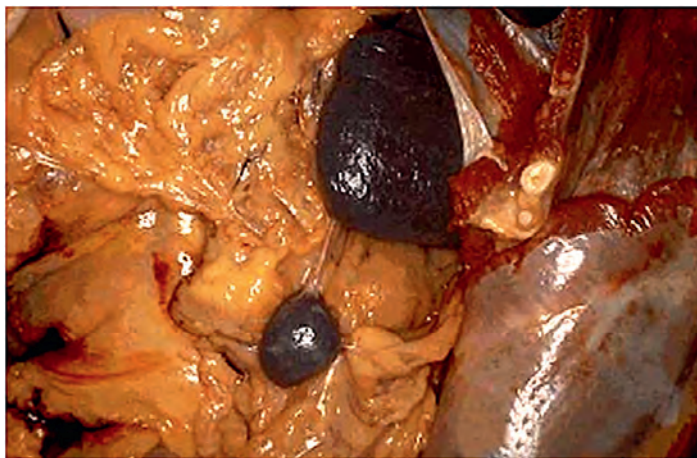

Рис. 17.2. Добавочная селезенка большого сальника

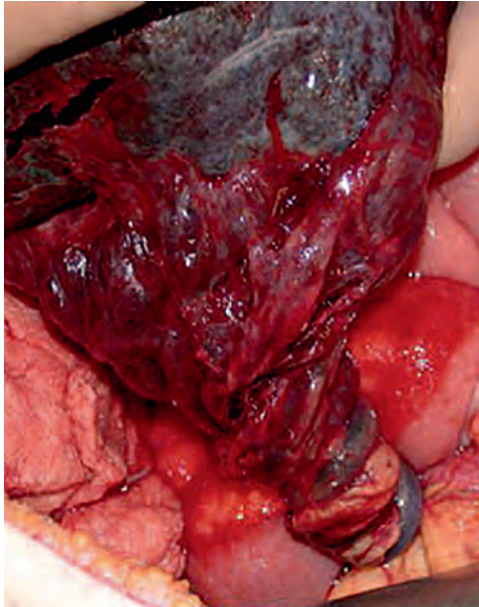


Рис. 17.3. Заворот блуждающей селезенки

17.4. ПОВРЕЖДЕНИЯ

Выделяют открытые и закрытые повреждения. Открытые повреждения могут быть трансабдоминальными и трансторакальными, а по характеру ранящего предмета — огнестрельными, колото-резаными и др. При этом у большинства больных отмечают повреждение соседних органов брюшной или грудной полости — желудка, толстой кишки, поджелудочной железы, почки, диафрагмы, левого легкого.

Закрытые повреждения возникают при тупой травме живота от сдавления двигателем автомобиля, падения с высоты, прямого удара тупым предметом, редко спонтанно. Спонтанные разрывы обычно наблюдают при различных заболеваниях, сопровождающихся увеличением селезенки и изменением ее структуры (малярии, инфекционном мононуклеозе). Особое место занимают ятрогенные случайные повреждения селезенки во время операций на органах верхней части брюшной полости (гастрэктомия, резекция желудка, резекция поджелудочной железы и др.).

Клиническая картина повреждения селезенки при сочетанной травме зависит от характера самого ранения и повреждений соседних органов. На первое место выступают симптомы внутреннего кровотечения и шока (бледность кожного покрова, тахикардия, снижение АД, снижение уровня гемоглобина и гематокрита). По мере излияния крови в брюшную полость присоединяются симптомы раздражения брюшины, а при трансторакальных ранениях — симптомы гемоторакса. При скоплении крови в поддиафрагмальном пространстве

нередко наблюдают симптом Розанова («ваньки-встаньки»), когда больной принимает вынужденное полусидячее положение вследствие массивного раздражения нервных рецепторов диафрагмальной брюшины.

Значительное количество крови, излившейся в брюшную полость, можно определить перкуторно. Пальпаторно определяют напряжение мышц передней брюшной стенки, положительный симптом Щеткина–Блюмберга. В связи с высокой частотой сочетания открытой травмы селезенки с повреждениями других органов грудной и брюшной полости клиническая картина заболевания может меняться с преобладанием тех или иных симптомов — внутреннего кровотечения, разрыва полого органа с развитием разлитого перитонита, забрюшинной гематомы, шока, гемопневмоторакса и легочной недостаточности.

При тупой травме живота выделяют одномоментный и двухэтапный разрывы селезенки. При одномоментном разрыве с самого начала имеется дефект капсулы селезенки, и в этом случае на первое место выступают симптомы внутреннего кровотечения большей или меньшей интенсивности. При двухэтапном разрыве вначале образуется подкапсулярная гематома, без нарушения целостности капсулы, и лишь спустя некоторое время (от нескольких дней до нескольких недель) под влиянием даже незначительной физической нагрузки возникает разрыв капсулы селезенки с опорожнением гематомы в брюшную полость и развитием внутреннего кровотечения. Такой механизм разрыва селезенки при ее закрытом повреждении наблюдают почти у 15% пострадавших. В этом случае диагноз может представлять определенные трудности. Важная роль принадлежит тщательно собранному анамнезу с выяснением факта закрытой травмы живота.

Классификация изолированного разрыва селезенки по степени тяжести:

- ▶ I степень: субкапсулярная гематома <10% поверхности или повреждение <1 см в глубину;
- ▶ II степень: субкапсулярная гематома 10–50% поверхности, повреждение 1–3 см в глубину без повреждения трабекулярных сосудов;
- ▶ III степень: субкапсулярная гематома >50% поверхности, повреждение >5 см в глубину;
- ▶ IV степень: повреждение, вовлекающее сегментарные или магистральные сосуды с обширной деваскуляризацией >25%;
- ▶ V степень: размождение органа, повреждение сосудов ворот селезенки с полной деваскуляризацией органа.

Значительные трудности в диагностике могут возникнуть при изолированном повреждении селезенки, когда нет бурной клинической картины кровотечения. Наиболее точно поставить диагноз (установить степень тяжести) можно при неинвазивных УЗИ и КТ (рис. 17.4).

Альтернатива — проведение экстренной лапароскопии, а при технической невозможности ее выполнения — лапароцентеза с введением в брюшную полость «шарящего» катетера. При этом для обнаружения крови производят фракционное промывание брюшной полости стерильным изотоническим раствором натрия хлорида. При получении крови по катетеру следует думать о повреждении селезенки (рис. 17.5).

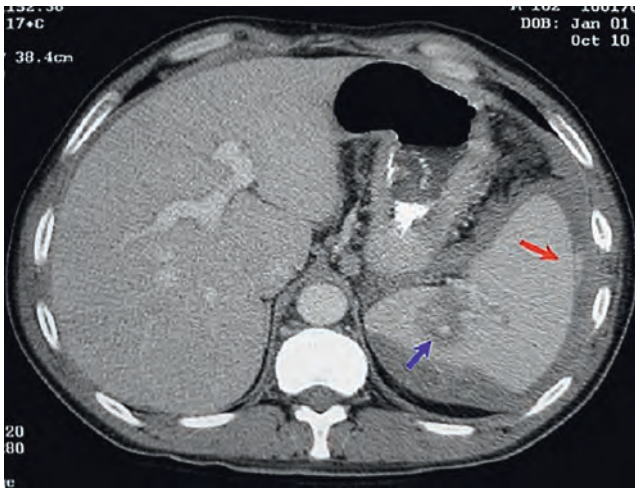


Рис. 17.4. Повреждение селезенки: интрапаренхиматозная гематома (синяя стрелка), повреждение капсулы с экстравазацией контраста (красная стрелка)

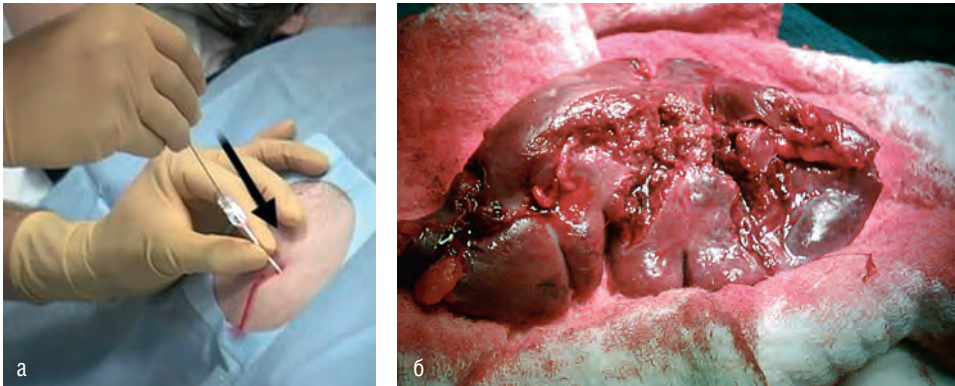


Рис. 17.5. Повреждение селезенки: а — диагностика внутрибрюшного кровотечения «шарящим» катетером; б — разрыв селезенки V степени тяжести (размозжение)

NB! Нехирургическое лечение повреждения селезенки возможно в следующих случаях:

- ▶ стабильное состояние больного;
- ▶ отсутствие экстравазации контраста (при КТ);
- ▶ отсутствие повреждений других органов, требующих операции;
- ▶ отсутствие факторов риска кровотечения (коагулопатия, печеночная недостаточность, прием антикоагулянтов);
- ▶ повреждение селезенки I–II–III ст.

В этом случае проводят селективную эмболизацию ветвей селезеночной артерии.

При отсутствии возможности консервативного лечения показано экстренное хирургическое вмешательство, целью которого являются надежный гемостаз и предупреждение инфицирования брюшной полости. Его объем зависит от степени повреждения селезенки, тяжести геморрагического шока, сопутствующих повреждений внутренних органов.

Современные представления о многочисленных важных функциях селезенки значительно сузили показания к выполнению спленэктомии. При небольших поверхностных повреждениях, особенно в области одного из ее полюсов, можно применить биологический хирургический (фибриновый) клей, гемостатические пленки и губки, аргон-плазменную коагуляцию, шов селезенки (спленорафию) с использованием участка большого сальника или синтетических материалов для предотвращения прорезывания швов, резекцию одного из полюсов (рис. 17.6).

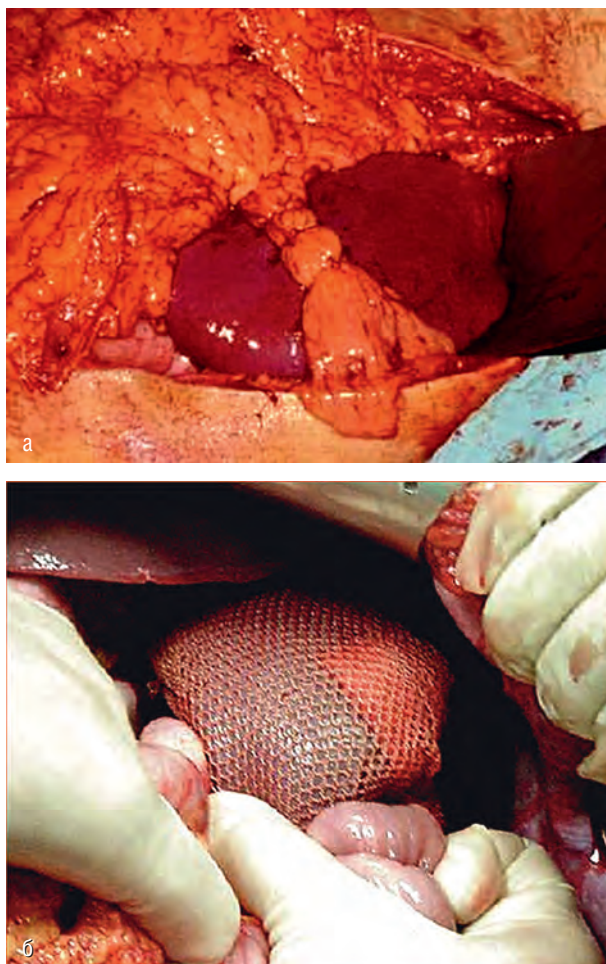


Рис. 17.6. Спленорафия: а — прядью большого сальника; б — синтетической сеткой

При двухэтапных разрывах селезенки, повреждениях IV–V степени тяжести, геморрагическом шоке, комбинированном или сочетанном повреждении операцией выбора является спленэктомия.

17.5. ЗАБОЛЕВАНИЯ СЕЛЕЗЕНКИ

17.5.1. Инфаркт селезенки

Причина развития инфаркта селезенки — тромбоз или эмболия ее сосудов. Инфаркт селезенки развивается при бактериальном септическом эндокардите (рис. 17.7), митральном стенозе, ПГ, тифе. Заболевание начинается внезапно с интенсивной резкой боли в левом подреберье, сопровождающейся лихорадкой, выраженной тахикардией, рвотой, парезом кишечника. Выраженность клинической картины зависит от величины инфарцированной зоны органа. Мелкие инфаркты могут протекать с минимальными клиническими проявлениями или бессимптомно. У большинства больных наступает самоизлечение с организацией и рубцеванием зоны инфаркта. Реже наблюдаются инфицированное и гнойное расплавление инфарцированной зоны с образованием абсцесса селезенки, иногда в зоне инфаркта развивается ложная киста селезенки.




Рис. 17.7. Инфаркт селезенки у больного септическим эндокардитом

17.5.2. Абсцесс селезенки

Наиболее частыми причинами развития абсцесса являются септикопиемия, нагноение инфаркта селезенки или ранее существовавшей гематомы, переход инфекции контактным путем с соседних органов. Абсцессы бывают одиночные и множественные (рис. 17.8). Клинически абсцесс проявляется тупой болью в левом подреберье, усиливающейся при движении больного, повышением температуры тела до 39 °С, тахикардией, высоким лейкоцитозом. При массивном абсцессе можно прощупать увеличенную селезенку, а при локализации гнойника в ее нижнем полюсе — симптом флюктуации. При

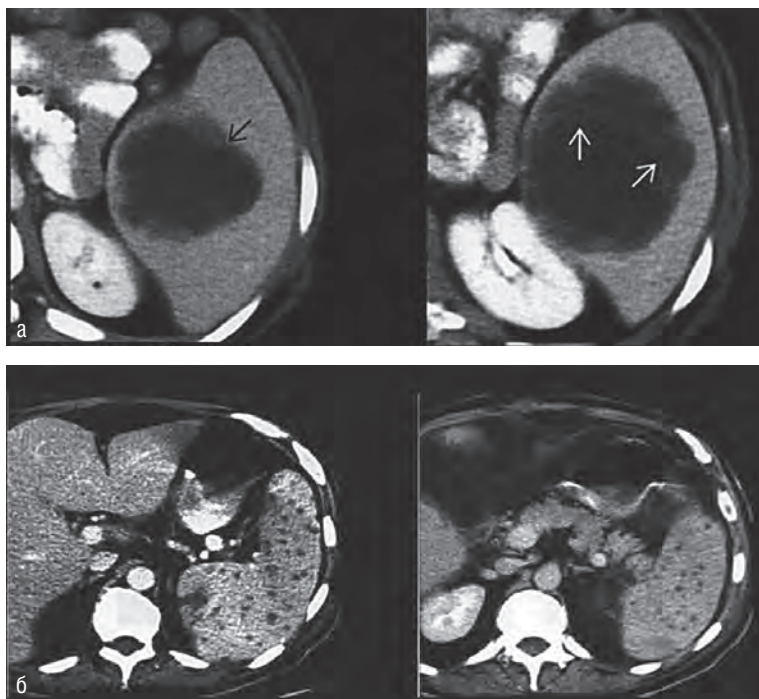


Рис. 17.8. Абсцессы селезенки: а — солитарный; б — множественные

локализации гноя в верхнем полюсе селезенки нередко выявляют сочувственный выпот в левой плевральной полости, который впоследствии может стать инфицированным и дать начало развитию эмпиемы плевры.

Осложнением абсцесса селезенки является прорыв гноя в свободную брюшную полость (с развитием разлитого гнойного перитонита) или в просвет полого органа (желудка, толстой кишки), реже — в почечную лоханку. Клинически такие осложнения будут проявляться наличием гноя в рвотных массах, кале, моче. Среди инструментальных методов исследования наиболее информативны УЗИ и КТ.

Лечение хирургическое — спленэктомия.

17.5.3. Кисты селезенки (непаразитарные и паразитарные)

Непаразитарные кисты могут быть истинными (покрытыми изнутри эндотелием) и ложными (не имеющими эндотелиальной выстилки). Истинные кисты являются врожденными и возникают в результате нарушения эмбриогенеза (рис. 17.9). Ложные кисты — приобретенные и возникают чаще всего после травм, инфекционных заболеваний и как следствие перенесенного инфаркта селезенки. Кисты могут быть одиночными и множественными. Их объем варьирует от нескольких десятков миллилитров до 5 л и более. Содержимое кисты имеет серозный или геморрагический характер.

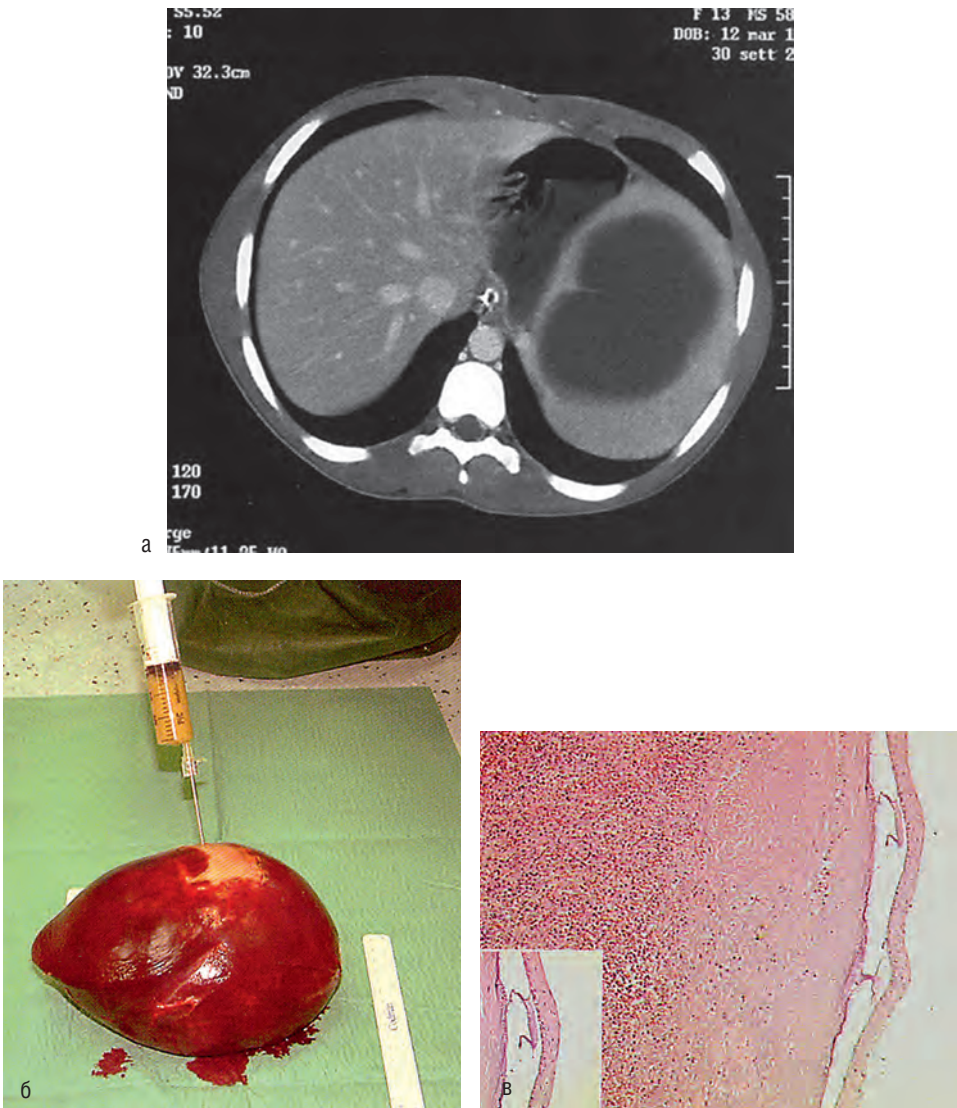


Рис. 17.9. Эпидермоидная киста селезенки: а — на компьютерной томограмме; б — макропрепарат; в — микропрепарат (видна эндотелиальная выстилка стенки кисты)

Клинические проявления непаразитарных кист разнообразны. Больные отмечают постоянные тупые боли в левом подреберье с иррадиацией в левое плечо и надплечье. При больших размерах кист боли могут значительно усиливаться, появляются симптомы сдавления и отеснения соседних органов брюшной полости (желудка, толстой кишки). При физикальном исследовании можно отметить выбухание в левом подреберье, некоторую асимметрию живота, пропальпировать увеличенную гладкую безболезненную селезенку.

При локализации кисты в нижнем полюсе селезенки можно выявить симптом флюктуации.

Паразитарные кисты селезенки чаще всего обусловлены поражением эхинококком и крайне редко — цистицерком и альвеококком. Как правило, при этом обнаруживают поражение печени (см. главу 8). Клиническая картина при таких кистах мало отличается от симптоматики непаразитарных кист при погибшем паразите. При живом — возможно появление крапивницы и кожного зуда.

В диагностике кист селезенки используют те же методы, что и при абсцессах селезенки, а также рентгеноконтрастное исследование сосудов селезенки — селективную ангиографию. При этом на рентгеновском снимке определяется бессосудистая зона в проекции селезенки, оттесняющая ее интраорганные сосуды. При УЗИ и КТ (рис. 17.10) выявляют четко очерченные образования низкой плотности.

При паразитарной кисте можно обнаружить хитиновую и фиброзную оболочки, их кальцификацию, отслойку, дочерние кисты (рис. 17.11), при-

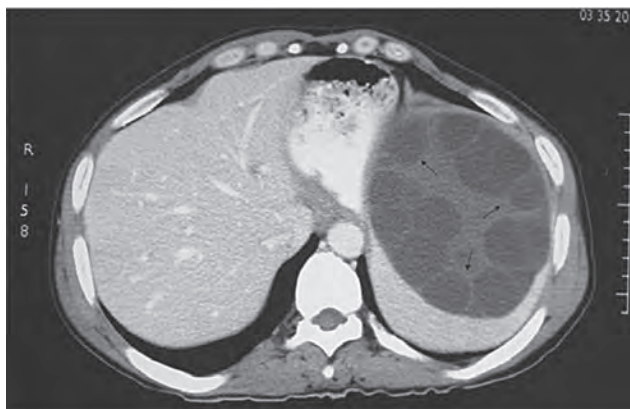


Рис. 17.10. На компьютерной томограмме в селезенке видны множественные округлые образования пониженной плотности (дочерние паразитарные кисты указаны стрелками)

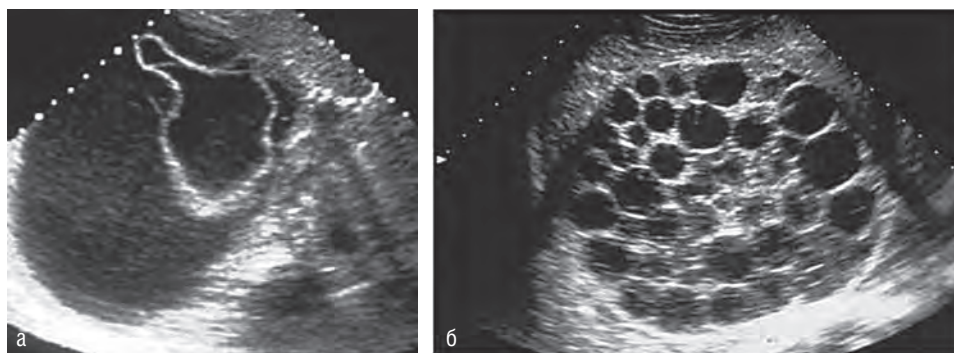


Рис. 17.11. Ультразвуковое исследование паразитарной кисты селезенки: а — отслойка хитиновой оболочки паразита (симптом змеи); б — формирование дочерних кист в оболочке материнской кисты

знаки развившегося нагноения, а также инвазии паразита в окружающие структуры.

В диагностике паразитарных кист селезенки, кроме вышеуказанных способов, применяют серологические пробы на эхинококкоз и альвеококкоз (реакция непрямой гемагглютинации и иммуноферментный анализ).

Лечение. В лечении непаразитарных кист может быть использован органосберегающий способ лечения: селективная эмболизация артерий капсулы кисты с последующей ее пункцией и склерозированием (девитализацией эпителиальной выстилки стенки). При неэффективности прибегают к марсупиализации кисты или к спленэктомии. Эхинококкоз селезенки лечат спленэктомией.

17.5.4. Гиперспленизм

В клинической практике отличают понятия «гиперспленизм» и «спленомегалия». Под спленомегалией понимают увеличение селезенки в размерах (рис. 17.12). В то время как гиперспленизм — это чрезмерное разрушение селезенкой клеточных элементов крови, что клинически проявляется снижением количества эритроцитов, лейкоцитов или тромбоцитов в циркулирующей крови. Спленомегалия часто сопровождается гиперспленизмом, но такое сочетание не является обязательным. Гиперспленизм может возникать без выраженной спленомегалии. Спленомегалия является симптомом ряда заболеваний как самой селезенки, так и других органов и систем организма, и далеко не всегда при этих условиях требуется лечебная спленэктомия. Гиперспленизм, являясь выражением нарушений кроворазрушающей функции селезенки, приводит к существенному утяжелению состояния больных, что у большинства пациентов требует удаления селезенки.

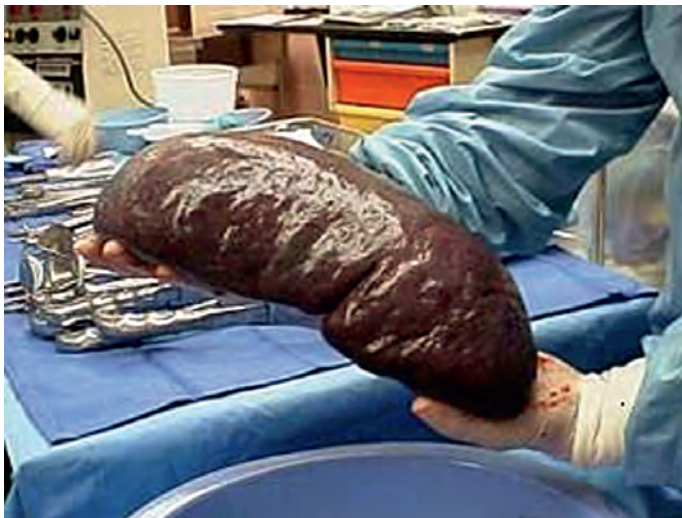

Рис. 17.12. Спленомегалия: макропрепарат после спленэктомии

NB! По степени выраженности выделяют спленомегалию: незначительную (нижний полюс на 1–3 см ниже края реберной дуги), умеренную (на 4–8 см) и выраженную (нижний полюс селезенки ниже пупка, пересекает среднюю линию, опускается более чем на 8 см ниже края реберной дуги).

Помимо увеличения размеров селезенки, при спленомегалии бывают боль и чувство тяжести в левом подреберье, ощущение раннего насыщения. К причинам развития спленомегалии относят активацию ретикулоэндотелиальной системы, лимфоидную гиперплазию, пролиферацию лимфоидных клеток, инфильтрацию аномальными опухолевыми клетками, экстрамедуллярный гемопоэз, пролиферацию макрофагов из-за разрушения эритроцитов, застой крови.

Спленомегалию довольно часто определяют при острых системных и хронических инфекциях: бактериальных — септический эндокардит, сыпной тиф, сепсис, лептоспироз, туберкулез, врожденный сифилис, бруцеллез; вирусных — инфекционный мононуклеоз, вирусный гепатит, цитомегаловирус, вирус иммунодефицита человека (ВИЧ), герпес, краснуха; грибковых (гистоплазмоз) и протозойных — малярия, кала-азар, токсоплазмоз, трипаносомоз. Инфекционные гранулемы при микобактериальных и грибковых инфекциях образуются и в красной, и в белой пульпе. При заболеваниях, связанных с нарушением иммунорегуляции, таких как ревматоидный артрит и системная красная волчанка, спленомегалия часто бывает обусловлена лимфоидной гиперплазией на фоне увеличения лимфоидных фолликулов белой пульпы и числа плазматических клеток и макрофагов вокруг артериол красной пульпы и ее тяжей. Увеличение размеров селезенки в связи с аномальным кровотоком в ней обычно встречается при хроническом застое крови в результате повышения давления в воротной вене или ее обструкции. При гистологическом исследовании ее признаком является застой в красной пульпе со скоплением и концентрацией эритроцитов в расширенных тяжях и синусах. При застойной спленомегалии гиперплазия ретикулоэндотелия сопровождается пролиферацией клеток в тяжях и синусах красной пульпы. При состояниях, обусловленных аномалией эритроцитов, например при наследственном сфероцитозе, селезенка увеличивается в результате скопления аномальных клеток в синусах и тяжях пульпы из-за неподвижности эритроцитов и снижения их способности мигрировать сквозь эндотелий синусов красной пульпы.

Выделяют первичный гиперспленизм, связанный со спленомегалией, вызванной длительной рабочей гипертрофией селезенки, и вторичный, возникающий при некоторых воспалительных, паразитарных, аутоиммунных и других заболеваниях. Первичный гиперспленизм может быть врожденным (врожденная гемолитическая анемия, талассемия, гемоглобинопатии и др.) и приобретенным (тромбоцитопеническая пурпура, первичная нейтропения и панцитопения). Вторичный гиперспленизм может быть обусловлен тифом, туберкулезом, саркоидозом Бека, малярией, циррозом печени, тромбозом воротной или селезеночной вены, ретикулезом.

Термин «гиперспленизм» применяют прежде всего для ряда клинических состояний, при которых в селезенку поступает избыточное количество эритроцитов, гранулоцитов и тромбоцитов из общего кровотока. Механизмы, ответственные за процесс удаления форменных элементов крови, включают, во-первых, усиление выведения клеток в результате аномалии гемодинамики в селезенку, во-вторых, продукцию антител к эритроцитам, гранулоцитам и тромбоцитам, вследствие чего клетки становятся более уязвимы для элиминации макрофагами селезенки. Так возникают ситуации, когда застойные явления в селезенке вызывает сладж-синдром с повышением агрегации форменных элементов крови в синусах и тяжах красной пульпы. Все это приводит к заметному концентрированию клеток крови, гипоксии и в конечном итоге способствует их фагоцитозу макрофагами тяжелой пульпы.

NB! К основным критериям, позволяющим диагностировать гиперспленизм, относят:

- ▶ спленомегалию;
- ▶ разрушение в селезенке одной или более клеточных линий периферической крови (анемия, лейкопения, тромбоцитопения);
- ▶ неизменный или гиперпластический костный мозг на фоне дефицита клеточного состава в сосудистом русле;
- ▶ переменную продукцию значительного числа клеток-предшественников, что приводит к ретикулезу, увеличению числа палочкоядерных нейтрофилов или юных форм тромбоцитов.

Лечение гиперспленизма предусматривает прежде всего коррекцию основного заболевания или патофизиологического процесса. Если эта задача неразрешима, показана спленэктомия.

Первичный гиперспленизм

Его, как правило, выявляют при гемолитических анемиях. Гемолитические анемии характеризуются ускорением деструкции зрелых эритроцитов. Гемолитические анемии разделяют на врожденные, при которых отмечают внутренний дефект эритроцитов, и приобретенные. К врожденным относят наследственный микросфероцитоз. Это врожденный дефект клеточной мембраны эритроцитов (аутосомно-доминантное наследование), сопровождающийся их утолщением и изменением формы (сфероцитарные эритроциты). Отмечают увеличение осмотической резистентности эритроцитов, то есть лизис происходит при более высоких концентрациях натрия хлорида, чем в норме. Патологические сфероцитарные эритроциты не способны проходить через селезенку и более подвержены накоплению и дезинтеграции с каждым новым циклом. Клиническими проявлениями могут быть анемия, ретикулоцитоз, желтуха и спленомегалия.

Спленомегалия возникает за счет усиленной рабочей нагрузки. Болезнь может протекать с развитием гемолитических кризов, при которых наблюдается быстрое (в течение нескольких дней) нарастание анемии и клинической картины гемолитической желтухи. В этот период у больного возникают тош-

нота, рвота, боль в верхней части живота, тахикардия, одышка, гипертермия, бледность кожи и склер, которая быстро сменяется нарастающей желтухой. В детском возрасте подобные кризы могут привести к смерти ребенка. Развитие холелитиаза отмечают у 30–60% больных. Редко наблюдают трофические язвы на ногах.

Постановку диагноза осуществляют посредством изучения мазков периферической крови, которые показывают сферические клетки, обладающие небольшим диаметром и увеличенной толщиной. Увеличение осмотической резистентности эритроцитов служит диагностическим, но редко используемым тестом.

Медикаментозное лечение дает временный эффект и не предупреждает дальнейшее прогрессирование болезни и развитие гемолитического криза. Радикальным способом лечения врожденной гемолитической анемии является спленэктомия. Хотя основная причина болезни кроется не в гиперплазии селезенки и повышении ее функции, а в характере изменений эритроцитов, спленэктомия приносит больному полное выздоровление. В результате этой операции длительность жизни эритроцитов (пусть даже неполноценных, аномальных) существенно увеличивается, исчезают анемия и желтуха. Если до операции выявлены камни в желчном пузыре, спленэктомии следует дополнить холецистэктомией. Хирургическое вмешательство целесообразно выполнять в период ремиссии болезни, а детям — в возрасте 3–4 лет. Прогноз благоприятный.

Талассемия

Это заболевание известно так же, как *средиземноморская анемия*, и характеризуется дефектом в синтезе гемоглобина. Тип наследования — аутомно-доминантный. Отмечают наличие телец Хайнца как внутриклеточных преципитатов. По степени тяжести выделяют большую талассемию (гомозиготную) и малую (гетерозиготную). Появление большой талассемии отмечают в первый год жизни. Характерные признаки: бледность, задержка роста и большие размеры головы. Большая талассемия приводит к тяжелой хронической анемии, сопровождающейся желтухой, к спленомегалии и ранней смерти.

Большинство больных с малой талассемией ведут нормальную жизнь. Диагностику большой талассемии осуществляют посредством изучения мазков крови. Наблюдают появление ядерных эритроцитов, увеличение количества ретикулоцитов, персистирование гемоглобина F и понижение уровня гемоглобина A. При малой талассемии отмечают увеличение содержания гемоглобина A₂. *Лечение* носит симптоматический характер. Гемотрансфузии проводят по мере необходимости. Спленэктомия может редуцировать гемолитический процесс и снизить потребность в гемотрансфузиях. Другие показания к спленэктомии включают значительно выраженную спленомегалию и повторные инфаркты селезенки.

Серповидноклеточная анемия

Наследственная гемолитическая анемия, преобладающая у представителей негроидной расы. При этом заболевании отмечают замещение гемоглобина A

гемоглобином S, серповидным гемоглобином. Наблюдают также незначительное повышение уровня гемоглобина F. При уменьшении давления кислорода молекула гемоглобина S кристаллизуется, а клетки удлинняются и деформируются. В результате этого возникает увеличение вязкости крови и стаз, приводящие к тромбозу, ишемии, некрозу и фиброзу органов. Увеличение селезенки отмечают уже на ранней стадии заболевания, однако повторные инфаркты селезенки обуславливают аутоспленэктомия. Большинство больных, обладающих этой наследственной особенностью, не имеют симптомов. С развитием заболевания возникают хроническая анемия и желтуха, которые могут прерываться острыми кризами, сопровождающимися тромбозом. Симптомы включают боль в костях и суставах, гематурию, приапизм, неврологические симптомы, язвы, локализующиеся на лодыжках, боль в животе и абсцессы в селезенке.

Лечение является паллиативным. При кризах применяют гидратацию и обменное переливание крови. Спленэктомия показана редко, если не присутствует гиперспленизм.

Идиопатическая аутоиммунная гемолитическая анемия

Болезнь, характеризующаяся вторичным уменьшением продолжительности жизни эритроцитов из-за их гемолиза. Причина заболевания неизвестна, но предполагают его аутоиммунный генез. Источником антител (гемагглютининов) служит селезенка. Клетки, которые подвержены иммунологическим изменениям, накапливаются в селезенке и разрушаются ее ретикулоэндотелиальной системой. Наиболее часто заболевание наблюдают у женщин старше 50 лет. Клинические проявления включают умеренно выраженную желтуху, спленомегалию (50%) и наличие желчных конкрементов (25%). В некоторых случаях развивается тубулярный некроз, и прогноз у этой группы больных неблагоприятный. К диагностическим признакам заболевания относятся как анемия и ретикулоцитоз, так и присутствие продуктов деструкции эритроцитов в моче, крови и кале, гиперцеллюлярный костный мозг и положительный тест Кумбса. В лечении обычно применяют кортикостероиды и гемотрансфузии. Показаниями к спленэктомии служат невозможность применения кортикостероидных препаратов и неэффективность стероидной терапии, частые гемолитические кризы, выраженные явления гиперспленизма. Если большинство эритроцитов разрушается селезенкой, а не печенью, что может быть выявлено при сканировании этих органов с применением эритроцитов, меченных ^{51}Cr , можно рассчитывать на хороший лечебный эффект спленэктомии, существенное удлинение периодов ремиссии. Однако и после спленэктомии возможны рецидивы болезни и даже развитие гемолитических кризов, что связано с сохраненной функцией других органов ретикулоэндотелиальной системы. Вот почему после операции приходится продолжать стероидную терапию.

Иммунная (идиопатическая) тромбоцитопеническая пурпура

Иммунная (идиопатическая) тромбоцитопеническая пурпура — приобретенное заболевание. Оно характеризуется разрушением тромбоцитов, подвергшихся воздействию антитромбоцитарных факторов IgG иммуноглобу-

лина G. Селезенка служит как источником антител, так и местом секвестрации кровяных пластинок. При этом необходимо исключить иное системное заболевание или прием лекарств, известных своей способностью вызывать тромбоцитопению.

Выделяют острую и хроническую формы заболевания. Острая форма встречается в основном у детей и развивается в течение нескольких дней, недель или даже месяцев. Хроническая форма заболевания протекает годами и обнаруживается чаще у женщин, особенно в период полового созревания и в молодом возрасте. Клиническая картина: заболевание проявляется подслизистыми и подкожными кровоизлияниями, маточными кровотечениями (особенно у женщин в репродуктивном периоде), кровотечениями из носа, десен. Несколько реже бывают желудочно-кишечные кровотечения, макрогематурия, кровоизлияния в мозг.

Характерны кровотечения из поверхностных ран и царапин, при которых у здорового человека не бывает кровотечения или оно бывает незначительным.

При объективном обследовании можно обнаружить бледность кожных покровов, множественные подкожные кровоизлияния, чаще расположенные на передней поверхности груди, живота, конечностей, подслизистые кровоизлияния в полости рта, глазных яблоках. Печень и селезенка не увеличены. В общем анализе крови количество тромбоцитов менее 50 000 (при отсутствии анемии и лейкопении), кроме того, находят удлинение времени кровотечения и нормальное время свертывания. Содержание мегакариоцитов в миелограмме обычно варьирует от нормального до увеличенного в сочетании с их качественными гистологическими изменениями.

Лечение начинают с применения 6–8-недельного курса стероидной терапии, периодически используя γ -глобулин и плазмаферез. При неэффективности лечения или рецидивах тромбоцитопении осуществляют спленэктомию. Дополнительные селезенки могут служить причиной развития рецидива заболевания. В этом случае их необходимо обнаружить и удалить. Длительные ремиссии после спленэктомии наблюдаются у 60–90% больных.

Вторичный гиперспленизм

Миелоидная метаплазия

Миелоидная метаплазия — панпролиферативный процесс, сопровождающийся пролиферацией соединительной ткани костного мозга, селезенки и лимфатических узлов с одновременной пролиферацией гемопоэтических элементов в печени, селезенке и трубчатых костях. Причина неизвестна. Может наблюдаться увеличение селезенки. Появление ПГ в этом случае обусловлено либо фиброзом печени, либо увеличением гепатотропного кровотока. Клиническую картину обычно характеризуют анемия и прогрессирующая спленомегалия. Симптомы включают боль в животе, обусловленную инфарктом селезенки, спонтанные кровотечения, вторичные инфекции, боль в костях, кожный зуд и гиперурикемию. Часто отмечают гепатомегалию. В основе диагноза — мазок периферической крови. В нем находят фрагментированные эритроциты с пойкилоцитозом, удлинение их формы (клетки «падающей сле-

зы»). Количество лейкоцитов обычно составляет менее 50 000, но может быть намного выше. Количество тромбоцитов может быть низким, нормальным или высоким.

Лечение включает трансфузии компонентов крови, гормонов, химиотерапию и лучевую терапию. Используют бусульфан и циклофосфамид. Спленэктомия, хотя и не является радикальной, показана для контроля анемии, тромбоцитопении и вторичных симптомов, обусловленных увеличением селезенки. У больных, имеющих варикозно расширенные вены пищевода, помимо спленэктомии требуется выполнение портального системного шунтирования, так как после изолированной спленэктомии уровень портального давления остается высоким. Спленэктомия показана во всех случаях симптоматической спленомегалии у больных гематопротрофиеративными заболеваниями, сопровождающимися анемией и повышенной потребностью в проведении трансфузий компонентов крови, или при цитопении, ограничивающей возможности системной терапии.

Волосатоклеточный лейкоз

Волосатоклеточный лейкоз, или ретикулоэндотелиоз, характеризуется появлением злокачественных клеток, имеющих нитевидные выросты цитоплазмы. Спленэктомия показана при появлении нейтропении, тромбоцитопении и анемии. Отмечают полную эффективность спленэктомии в 65–75% случаев. При недостаточном результате операции используют стероиды и химиотерапию.

Лимфогранулематоз (болезнь Ходжкина)

Лимфогранулематоз (болезнь Ходжкина) — системное опухолевое заболевание лимфоидной ткани. Морфологически выявляют инфильтрацию ткани лимфатических узлов многоядерными гигантскими клетками Березовского—Штернберга и их предшественниками — одноядерными клетками Ходжкина. Опухолевый процесс наиболее часто поражает лимфатические узлы (шейные, забрюшинные, медиастинальные, паховые), а также органы, богатые лимфоидной тканью, — селезенку (рис. 17.13), печень, костный мозг. Поражение других внутренних органов наблюдают крайне редко.



Рис. 17.13. Лимфоидная опухоль селезенки

Заболевают чаще мужчины в возрасте 20–40 лет. В начале развития болезни процесс носит чаще локальный, ограниченный характер, с поражением определенной группы лимфатических узлов. На более поздних стадиях в опухолевый процесс вовлекаются лимфатические узлы различной локализации, селезенка, печень, легкие и др.

По Международной клинической классификации выделяют четыре стадии лимфогранулематоза.

- ▶ I стадия (локальные формы) — поражение одной или двух смежных групп лимфатических узлов, расположенных по одну сторону диафрагмы.
- ▶ II стадия (регионарные формы) — поражение двух или более несмежных групп, расположенных по одну сторону диафрагмы.
- ▶ III стадия (генерализованные формы) — поражение лимфатических узлов по обе стороны диафрагмы и вовлечение в процесс селезенки.
- ▶ IV стадия (диссеминированные формы) — поражение многих групп лимфатических узлов и внутренних органов.

В каждой стадии заболевания отмечают подстадии: А — отсутствие одного или нескольких симптомов интоксикации; В — наличие одного или нескольких симптомов интоксикации (повышение температуры тела до фебрильной, ночной проливной пот, кожный зуд, похудание).

Прогрессирование лимфогранулематоза проявляется общей слабостью, недомоганием, снижением трудоспособности, кожным зудом. Наблюдается лихорадка, которая носит типичный волнообразный характер («ундулирующая» лихорадка Pel–Ebstein), когда периоды высокой гипертермии сменяются периодами с нормальной температурой тела. По мере прогрессирования заболевания периоды гипертермии возникают все чаще.

Весьма характерным симптомом лимфогранулематоза является увеличение в размерах лимфатических узлов, причем чаще всего в начале болезни процесс захватывает шейные лимфатические узлы (заднюю их группу). При пальпации лимфатические узлы мягкоэластической консистенции, безболезненны, подвижны. На поздних стадиях развития болезни лимфатические узлы становятся плотными, спаянными между собой, неподвижными. При поражении медиастинальной группы лимфатических узлов появляются симптомы, обусловленные сдавлением жизненно важных органов средостения — синдром верхней полой вены, синдром Горнера, осиплость голоса (компрессия возвратного нерва) и др. При поражении абдоминальных и забрюшинных групп лимфатических узлов возникает упорная диарея. По мере течения болезни нарастают симптомы интоксикации, кахексия.

Приблизительно у 2/3 больных при объективном обследовании можно обнаружить спленомегалию. Селезенка плотноэластической консистенции, поверхность ее гладкая, пальпация вызывает умеренную болезненность. Значительно увеличенная селезенка иногда вызывает и спонтанные болевые ощущения в левом подреберье. Опухолевый процесс может избирательно поражать только селезенку, и тогда заболевание протекает наиболее доброкачественно. При значительном увеличении селезенки часто развиваются периспленит, повторные инфаркты селезенки, что клинически проявляется в виде интенсивной боли в левом подреберье, гипертермии.

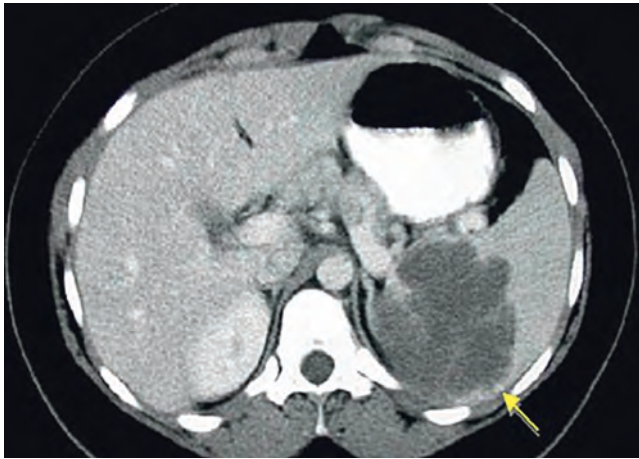


Рис. 17.14. На компьютерной томограмме поражение селезенки при лимфогранулематозе

В анализе крови выявляют умеренную гипохромную анемию, нейтрофилез, лимфопению, реже — эозинофилию, тромбоцитопению, СОЭ, как правило, значительно увеличена. При медиастинальной форме лимфогранулематоза обнаруживают расширение тени средостения. Поражение селезенки при лимфогранулематозе выявляют при УЗИ и КТ (рис. 17.14).

Все чаще в программу клинического обследования больных лимфогранулематозом вводят операцию диагностической лапаротомии с биопсией брыжеечных, парааортальных лимфатических узлов, печени и с спленэктомией. Доводы в пользу диагностической лапаротомии следующие:

- ▶ лимфопролиферативный процесс обычно манифестирует как одиночный фокус, а затем распространяется вдоль прилежащих лимфатических коллекторов;
- ▶ прогноз обусловлен клинической стадией болезни;
- ▶ комплекс лечебных мероприятий зависит от стадии;
- ▶ клиническая стадия, определяемая с помощью лабораторных и лучевых методов диагностики, не всегда является точной.

Диагностическую лапаротомию осуществляют следующим образом:

- ▶ клинообразная краевая биопсия печени;
- ▶ спленэктомия;
- ▶ удаление лимфатических узлов, извлеченных из периаортальной цепи, а также локализованных в брыжейке и гепатодуоденальной связке;
- ▶ до или после лапаротомии — биопсия костного мозга, полученного из гребня подвздошной кости и грудины.

Вовлечение селезенки при операции выявляют у 40% больных. Классификация заболевания, идентифицированная после проведения лапаротомии, увеличивает точность определения клинической стадии.

Спленэктомия особенно показана при локальной форме лимфогранулематоза, выраженном гиперспленизме и спленомегалии со сдавлением органов грудной и брюшной полостей. После установления стадии заболевания при-

меняют рентгенотерапию на пораженную группу лимфатических узлов и курс лечения цитостатиками. Прогноз зависит от клинической стадии и формы течения процесса. У 80% больных с заболеванием I–IIIА стадии при правильном лечении удастся добиться выздоровления или стойкой (более 10 лет) ремиссии.

Хронический лейкоз

Хронический лейкоз является системным заболеванием органов кроветворения. Выделяют два наиболее часто встречаемых типа хронических лейкозов: хронический миелолейкоз и хронический лимфолейкоз. При миелолейкозе характерно появление в крови незрелых клеток, возникающих из клеток-предшественниц миелопоэза, что сопровождается гиперплазией костного мозга, селезенки, печени, лимфатических узлов. При лимфолейкозе в крови появляются незрелые клетки лимфоидного ряда, он сопровождается гиперплазией лимфоидного аппарата лимфатических узлов, селезенки, печени, реже других органов. Заболевание возникает в зрелом и пожилом возрасте, поражая чаще мужчин.

Клиническая картина: больные отмечают общую слабость, утомляемость, снижение работоспособности, потливость, субфебрильную температуру. Одним из первых симптомов болезни является увеличение подкожных лимфатических узлов, что особенно характерно для хронического лимфолейкоза. При миелолейкозе увеличение лимфатических узлов весьма умеренное, часто отмечаются боли в костях, обусловленные гиперплазией миелоидной ткани. Значительно увеличена в размерах печень и особенно селезенка, которая может достигать гигантских размеров, вызывая сдавление органов грудной и брюшной полостей, явления гиперспленизма.

Нередко наблюдаются периспленит, повторные инфаркты селезенки. Чрезмерно увеличенная селезенка может вызывать постоянные тупые боли в левом подреберье, существует также реальная угроза ее разрыва с массивным внутренним кровотечением в брюшную полость.

Диагноз «хронический лейкоз» ставят на основании тщательного исследования гемограммы, пунктата костного мозга, селезенки.

Основным способом лечения хронического лейкоза является терапия цитостатиками, кортикостероидами, при увеличении лимфатических узлов (при лимфолейкозе) показана рентгенотерапия. В случаях выраженного гиперспленизма, среди проявлений которого на первом месте стоят геморрагические осложнения, при повторных инфарктах селезенки возникают показания к удалению селезенки. Более эффективной оказывается спленэктомия при хроническом лимфолейкозе. После этой операции уменьшается число лейкоцитов в крови, значительно уменьшаются геморрагические и гемолитические явления. Общее состояние больных улучшается.

Рентгенотерапию на область селезенки применяют при ее значительном увеличении с явлениями гиперспленизма при невозможности по тем или иным причинам выполнить спленэктомию. Сочетание спленэктомии с медикаментозным и лучевым лечением позволяет улучшить общее состояние больных, добиться длительной клинической ремиссии. Овариопексию выполняют у молодых женщин для предотвращения менопаузы, индуцирован-

ной ионизирующей радиацией, и предоставления возможности последующих беременностей.

Показания к использованию различных схем лечения, в зависимости от стадии заболевания, относят к спорным вопросам. Общепринятые рекомендации для применения интенсивного лечения, в основном лучевой терапии, касаются клинических стадий I и II с наличием узлового склероза и отсутствием симптомов.

17.5.5. Смешанные заболевания

Синдром Фелти (Felty)

Триада, включающая ревматоидный артрит, спленомегалию и нейтропению. Отмечают периодическое появление легкой анемии, тромбоцитопении и ахлоргидрии. Кортикостероиды и спленэктомия применяются для лечения нейтропении и редукции возможной инфекции. Спленэктомия показана в следующих случаях:

- ▶ у больных нейтропенией, страдающих серьезными или рецидивирующими инфекциями;
- ▶ у больных анемией, нуждающихся в трансфузиях;
- ▶ при глубокой тромбоцитопении;
- ▶ при наличии язв, локализованных на ногах и не поддающихся лечению.

Гиперспленизм при ПГ, при циррозе печени и при тромбозе селезеночной вены вследствие перенесенного инфекционного заболевания (синдром Банти) приводит к увеличению селезенки в размерах, спленомегалии и вторичному гиперспленизму, проявляющемуся панцитопенией. Спленэктомия у этих больных может нивелировать явления гиперспленизма. В целом ряде случаев хирургическое вмешательство приходится дополнять портокавальным анастомозом в целях снижения давления в системе воротной вены и лечения синдрома ПГ. При синдроме Банти спленэктомия эффективна до развития выраженной ПГ. При ПГ спленэктомия не приводит к существенному уменьшению венозного давления в системе воротной вены.

Болезнь Гоше (Ph. Ch.E. Gauchet)

При этой болезни в крови больного появляются аномальные липоиды, которые активно захватываются клетками ретикулоэндотелиальной системы, и прежде всего селезенкой. В этих органах образуются так называемые керозиновые клетки Гоше. Отмечают увеличение селезенки, печени и лимфатических узлов. Клинические проявления включают существование образования, определяемого при пальпации живота (селезенка или печень), желто-коричневую пигментацию головы и конечностей, боль в костях и патологические переломы, а также гиперспленизм. При объективном обследовании выявляют выраженную спленомегалию (иногда селезенка занимает почти всю брюшную полость), умеренное увеличение печени (рис. 17.15). Периферические лимфатические узлы обычно не увеличены. Желтухи и асцита, как правило, не бывает. В анализах крови обращают на себя внимание умерен-

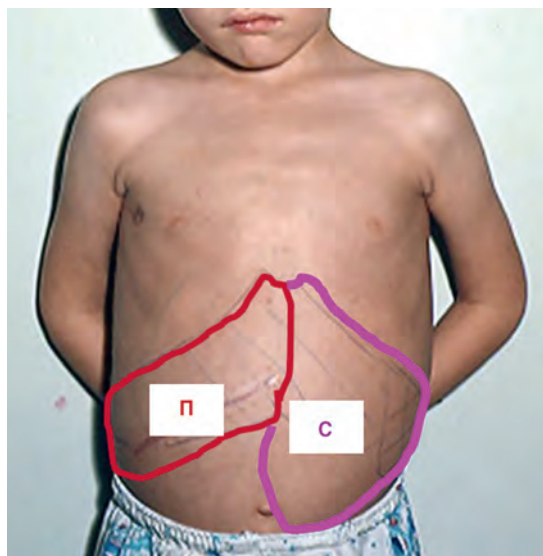


Рис. 17.15. Болезнь Гоше у ребенка (П — контуры печени, С — увеличенная селезенка)

ная анемия, лейкопения, тромбоцитопения. Окончательное подтверждение диагноза получают при нахождении клеток Гоше в пунктате костного мозга или селезенки. Единственным действенным способом лечения болезни Гоше является спленэктомия. После операции исчезают прежде всего признаки гиперспленизма и неудобства, причиняемые больному чрезмерно увеличенной селезенкой.

17.6. СПЛЕНЭКТОМИЯ

Разрез может быть произведен либо в левом подреберье, либо по срединной линии. Отделяют короткие желудочные сосуды и прилегающие связки, чтобы произвести мобилизацию селезенки. Выделяют и перевязывают селезеночную артерию и вену в области ворот селезенки, стараясь не повредить хвост поджелудочной железы (рис. 17.16). Когда выполняют спленэктомию при гематологическом заболевании, то осуществляют поиск дополнительных селезенок. Если отсутствует необходимость, рутинное дренирование не производят. В послеоперационном периоде характерные изменения мазка крови включают:

- ▶ тельца Хауэлла–Жолли и сидероциты;
- ▶ лейкоцитоз и тромбоцитоз.

Осложнениями операции могут быть ателектаз левой нижней доли, поддиафрагмальная гематома и абсцесс, панкреатический свищ, панкреатит и тромбоцитоз.

Выраженная постспленэктомическая инфекция — редкое состояние, которое является, скорее, следствием спленэктомии, чем травмы. В педиатрической практике рекомендуют избегать спленэктомии или отложить ее, если позволяют обстоятельства.

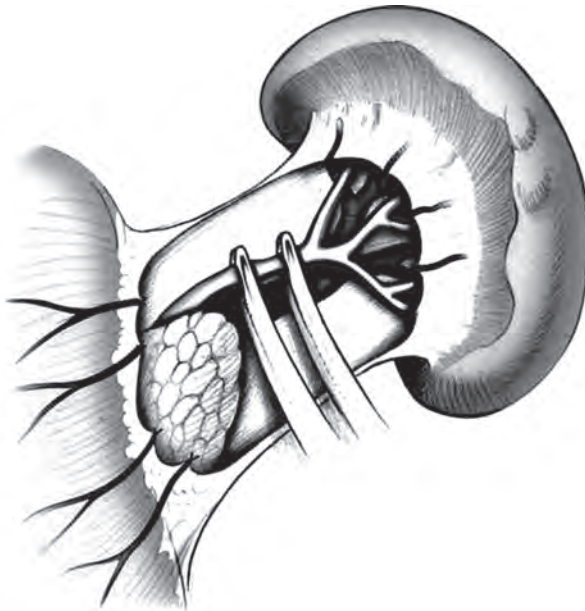


Рис. 17.16. Спленэктомия, этап операции — перевязка сосудов в воротах селезенки (схема)

Термины «гипоспления» или «аспления» используют для обозначения дисфункции селезенки. В качестве причин гипоспленизма называют спленэктомию, врожденное отсутствие селезенки, серповидноклеточную анемию у ребенка в возрасте старше 5 лет (с явлениями аутоспленэктомии, обусловленной повторными инфарктами) и облучение селезенки. К типичным признакам, указывающим на снижение функции селезенки, относятся изменения периферической крови: ядросодержащие эритроциты, тельца Жолли и Гейнца, шиловидные эритроциты.

После спленэктомии или при функциональной асплении (например, при серповидноклеточной болезни) характерны тромбоцитоз и увеличение функциональной активности тромбоцитов, увеличение вязкости крови, возрастание агрегации эритроцитов — рост тромботических осложнений, эритроцитоз, снижение количества макрофагов, гипогаммаглобулинемия, тяжелые гнойно-септические осложнения как в ближайшем, так и в отдаленном послеоперационном периоде (синдром OPSI).

NB! Синдром OPSI дебютирует симптомами острых респираторных вирусных инфекций, тяжесть их нарастает в течение 12–48 ч, затем присоединяется молниеносная менингококковая септицемия с кровоизлиянием в надпочечники и некрозом конечностей.

У таких больных отмечают предрасположенность к бактериальным инфекциям, часто агрессивным, представляющим угрозу для жизни, особенно это относится к инфекциям, вызванным инкапсулированными микроорганизма-

ми (пневмококки, нейссерии, кишечная и гемофильная палочки). Полагают, что тяжесть заболевания обусловлена снижением или отсутствием фильтрующей функции селезенки, направленной на элиминацию бактерий, а также снижением продукции антител к IgG и IgM (опсонины), необходимых для связывания бактерий. Больных гипоспленизмом в возрасте старше 2 лет рекомендуется иммунизировать пневмококковой или комбинированной вакциной до проведения операции спленэктомии.

Считают, что функционирование 25–30 г ткани селезенки (после ее реимплантации хирургом в большой сальник или спленоз — посттравматическая имплантация ткани селезенки на париетальную и висцеральную брюшину) достаточно для предупреждения развития септических осложнений.